



OsteoBiol[®]
by Tecnos

Derma

UN GREFFON XENOGENIQUE POUR
L'AUGMENTATION DES TISSUS MOUS

Matrice acellulaire dermique

LA SCIENCE DE LA RÉGÉNÉRATION

INSPIRÉE PAR LA NATURE



Un greffon xénogène pour l'augmentation des tissus mous



CARACTERISTIQUES

Extraites de derme porcine par un procédé exclusif Tecnos[®], les membranes *Derma* sont progressivement intégrées dans les tissus mous autologues⁽¹⁾. Leur consistance ferme et résistante permet une parfaite stabilisation du greffon recouvert dans les procédures de régénérations importantes, ainsi qu'une forte action de barrière pour guider la croissance de l'épithélium et empêcher son invagination.

MANIPULATION

La membrane *Derma* peut être taillée avec des ciseaux à la dimension requise. Ensuite elle est hydratée 5 minutes dans du sérum physiologique stérile tiède. Quand elle atteint la plasticité désirée, elle doit être adaptée au site greffé. Il est toujours recommandé de préparer le lit receveur avec un élévateur pour stabiliser la membrane sur le site après avoir stabilisé le lambeau.

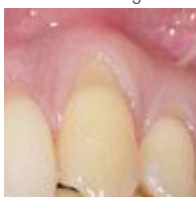INDICATIONS CLINIQUES

Protection du greffon : *Derma* est une barrière résorbable en collagène destinée à protéger et stabiliser les matériaux de comblement. Dans cette indication spécifique, elle peut être exposée en raison de ses caractéristiques d'intégration parfaite aux tissus mous.

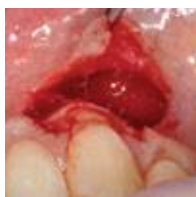Amélioration des tissus mous : en présence de tissus kératinisés, *Derma* peut être l'alternative à la greffe de conjonctif pour améliorer la qualité du tissu péri-implantaire.

Récessions gingivales : les récessions gingivales⁽¹⁾ peuvent être traitées avec *Derma* pour éviter aux patients l'inconfort des prélèvements de tissu conjonctif et le risque de nécrose. Il est recommandé de laisser la membrane *Derma* complètement recouverte par le volet repositionné coronairement et éviter l'exposition de la membrane. *Derma* découpée avec des angles arrondis est aussi indiquée pour la technique de tunnélisation.

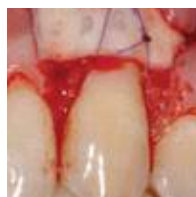Courtoisie Dr Magda Mensi



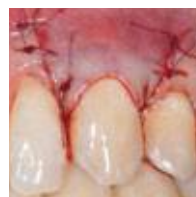Récession Miller classe I



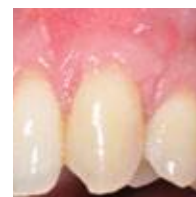Lambeau en épaisseur partielle



Derma posée



Lambeau déplacé coronairement



Cicatrisation à 4 semaines

1 | Fickl S, Nannmark U, Schlagenhauf U, Hürzeler M, Kerschull M
Porcine dermal matrix in the treatment of dehiscence-type defects - an experimental split-mouth animal trial
Clinical Oral Implants Research, 2014 Feb 19. Epub ahead of print

2 | Fickl S, Jockel-Schneider Y, Lincke T, Bechtold M, Fischer KR, Schlagenhauf U
Porcine dermal matrix for covering of recession type defects: A case series
Quintessence International, 2013;44(3):243-6

Tissu d'origine

Derme porcine

Collagène tissulaire

Préservé

Forme physique

Membrane sèche

Composition

100 % derme

Épaisseur

Fine : ≈ 0,8-1,0 mm

Standard : ≈ 1,8-2,2 mm

Temps estimé de résorption

Fine : environ 3 mois

Standard : environ 4 mois

Dimensions

Fine : 25x25 mm

Standard : 7x5 mm, 15x5 mm,

30x30 mm

Codes Produits

ED25FS | Fine | 25x25 mm | Porcin

ED03SS | Std | 30x30 mm | Porcin

ED75SS | Std | 7x5 mm | Porcin

ED15SS | Std | 15x5 mm | Porcin

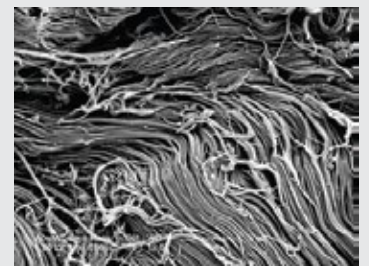
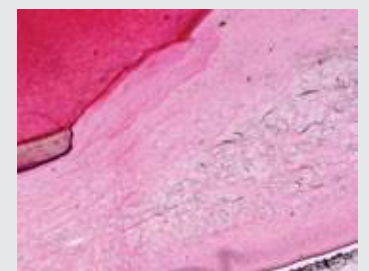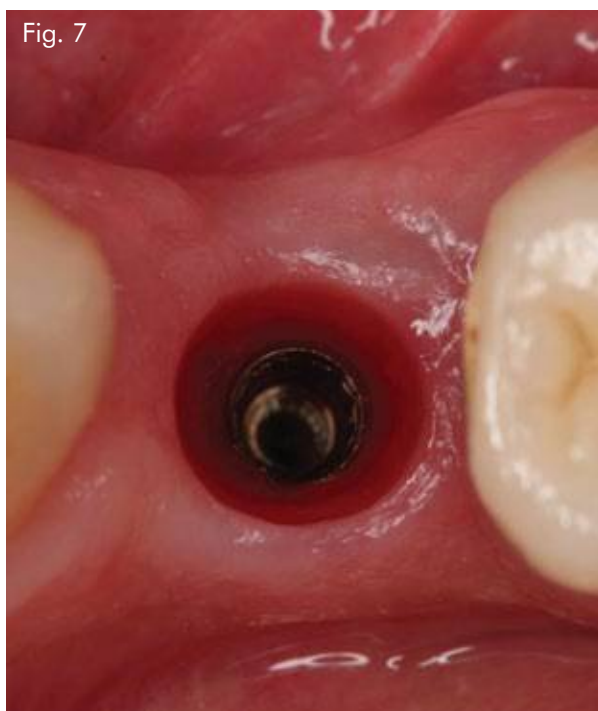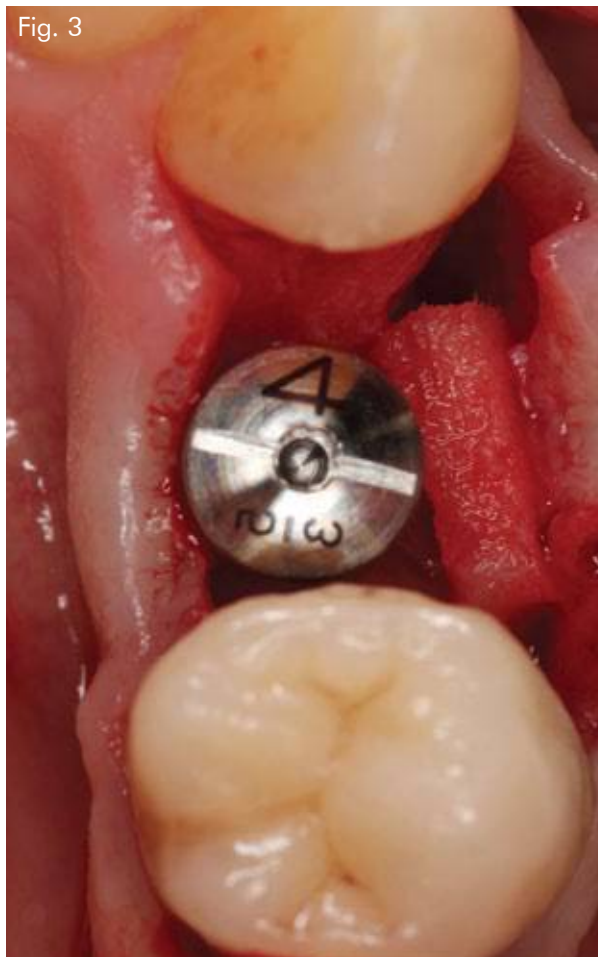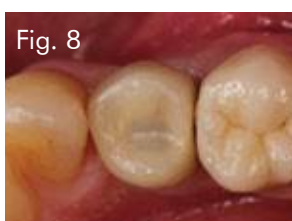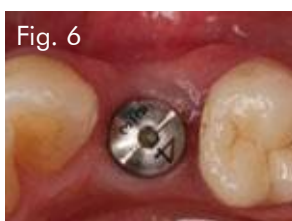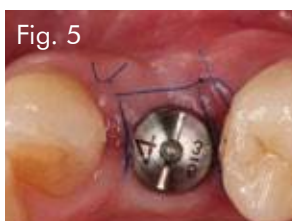


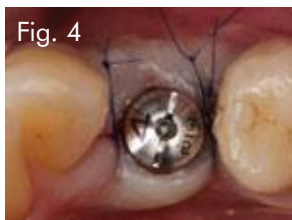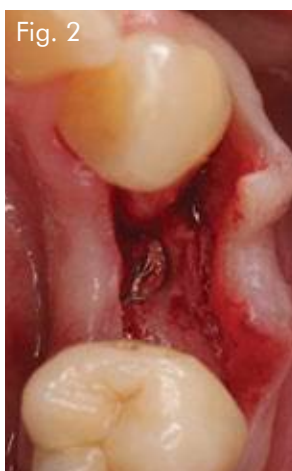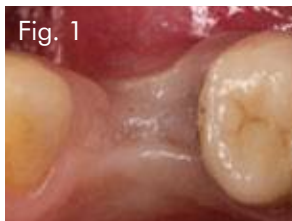Image SEM de fibres de collagène *Derma*
Collaboration Dr Kai R. Fischer
Département de Parodontologie
Université Witten/Herdecke, Allemagne



Biopsie muco-gingivale à 4 mois.
Aucun signe d'inflammation et maintien de l'épaisseur comme désiré. Les fines lignes sombres sont les restes de la membrane *Derma*. Coloration par H&E-éosine. Agrand. x20.
Collaboration Pr Ulf Nannmark et Pr Stefan Fickl



CAS

Augmenter le volume du tissu en seconde intervention.

Femme de **65 ans**

Fig. 1 Lors de la seconde intervention, le déficit en volume est clairement visible.

Fig. 2 Suite à une incision crestale, l'implant est exposé

Fig. 3 Un espace est préparé sur le côté buccal et Derma est posée.

Fig. 4 Deux doubles sutures ferment le tissu autour du pilier de cicatrisation

Fig. 5 Cicatrisation sans complication après 7 jours

Fig. 6 Lors de la prise d'empreinte finale, une augmentation du volume du tissu est visible

Fig. 7 Vue occlusale montrant que la matrice dermique est cliniquement intégrée dans les tissus périphériques

Fig. 8 Reconstruction finale avec une prothèse vissée

Documents :

Pr **Stefan Fickl**

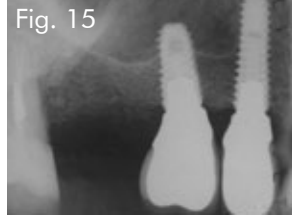
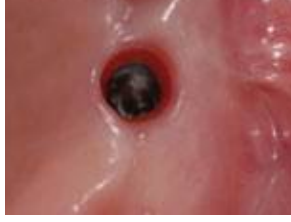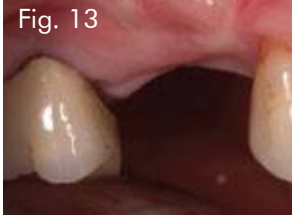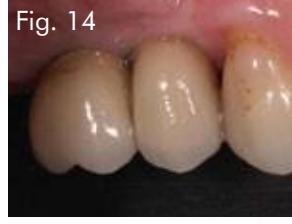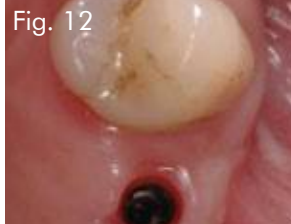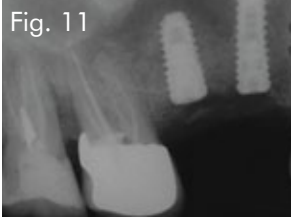
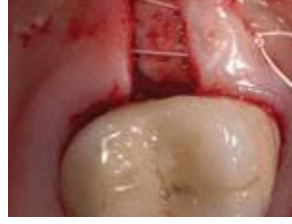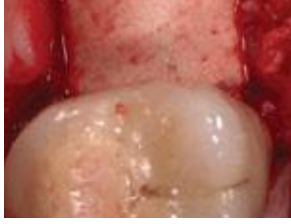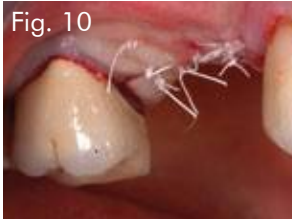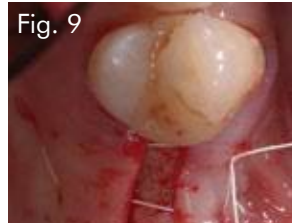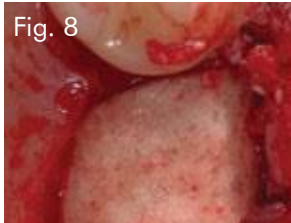
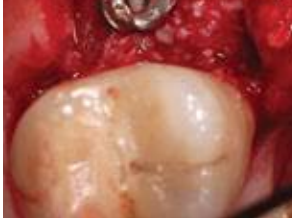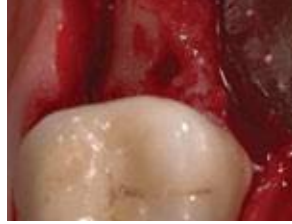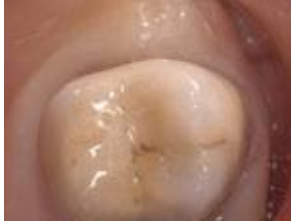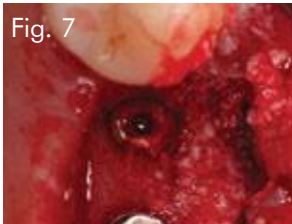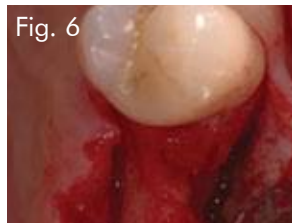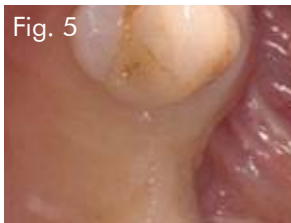
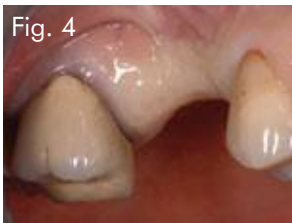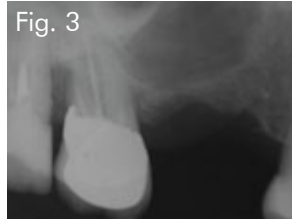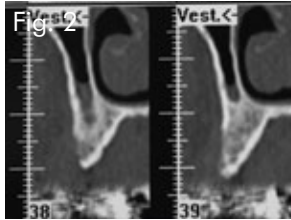
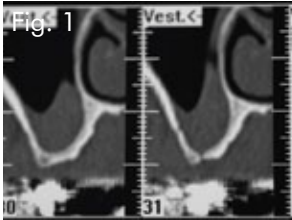
Pratique privée, Professeur Associé

Département de Parodontologie,

Julius-Maximilians-University, Würzburg,

Allemagne

Membrane : **OsteoBiol® Derma**



CAS

Augmentation horizontale et verticale avec comblement osseux et *Derma*

Femme de **55 ans**

Fig. 1 Scan initial CT

Fig. 2 Scan initial CT

Fig. 3 Radio préopératoire

Fig. 4 Situation clinique

Fig. 5 Vue occlusale

Fig. 6 Anatomie de l'os

Fig. 7 Implants posés et greffe avec OsteoBiol® mp3

Fig. 8 Pose d'OsteoBiol® *Derma*

Fig. 9 Sutures de matelassier horizontales

Fig. 10 Suture des lambeaux

Fig. 11 Radio post-opératoire

Fig. 12 Tissus péri-implantaires à 12 mois

Fig. 13 Vue vestibulaire

Fig. 14 Couronnes

Fig. 15 Radio de contrôle

Documents :

Dr **Roberto Rossi**

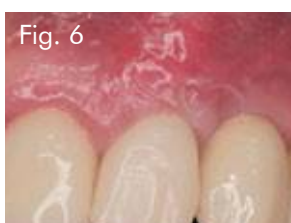
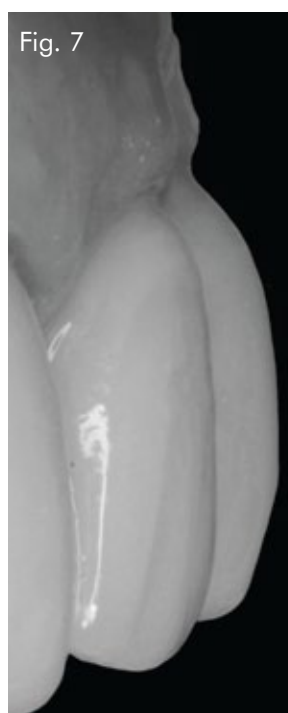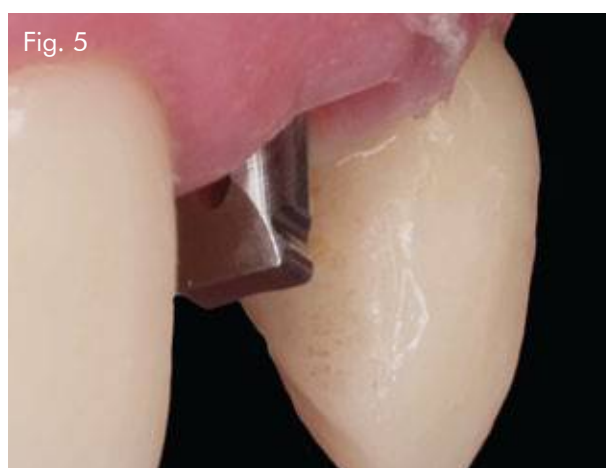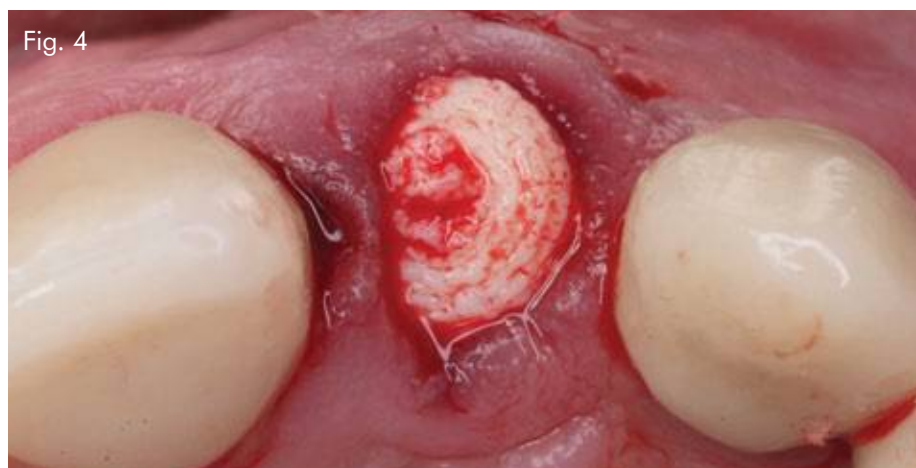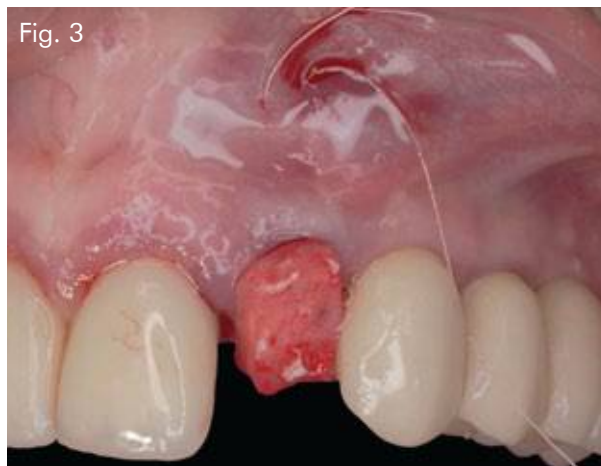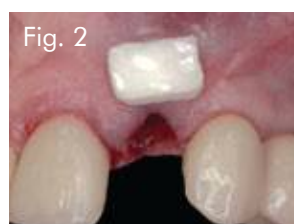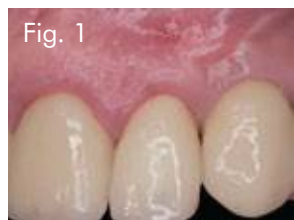DDS, MScD, Pratique privée, Gênes, Italie

Professeur Associé, Département de

Parodontologie, Université La Sapienza Rome

Substitut osseux : **OsteoBiol® mp3**

Membrane : **OsteoBiol® Derma**



CAS

Implant posé immédiatement post extraction dans la zone esthétique avec modification du biotype gingival et pose de *Derma*.

Femme de **60 ans**

Fig. 1 Situation initiale. La patiente a une fracture verticale sur la 2.2

Fig. 2 Après extraction atraumatique de la dent, ostéotomie pour le positionnement 3D de l'implant. Vérification de la taille de *Derma* pour l'adapter au défaut des tissus mous

Fig. 3 Après hydratation, *Derma* est mise en place, partiellement à l'intérieur du site, comme substitut au tissu conjonctif

Fig. 4 L'alvéole est comblée avec *Putty*. Il est possible d'observer la correction muco-gingivale réalisée avec *Derma*

Fig. 5 Cicatrisation à 7 jours. Aucun signe de complication

Fig. 6 Vue à 15 jours

Fig. 7 Stabilité péri-implantaire, 6 mois après la pose de la prothèse définitive

Documents :

Dr **Antonio Murillo**

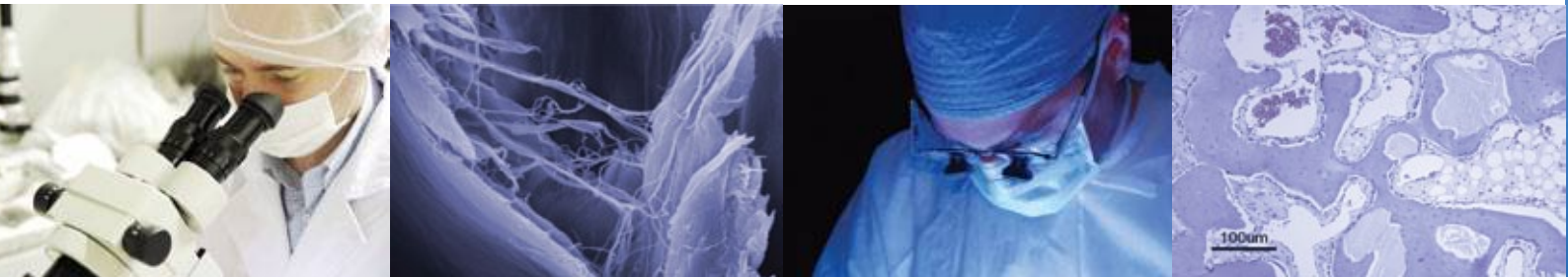Coordinateur de la Parodontologie, Université Alfonso X, Madrid, Spain

Substitut osseux : **OsteoBiol® Putty**
Membrane: **OsteoBiol® Derma**

Derma

UN GREFFON XENOGENIQUE POUR
L'AUGMENTATION DES TISSUS MOUS

Matrice acellulaire dermique



TecnoSS s.r.l. est une société innovante, qui développe au niveau mondial des produits et des biomatériaux xénogéniques de qualité exceptionnelle sous les marques TecnoSS® et OsteoBiol®.

Ses 20 années de recherche ont conduit à un procédé de production protégé par un brevet qui assure la neutralisation des composants antigéniques pour permettre la biocompatibilité. Le procédé TecnoSS® préserve aussi la matrice de collagène naturel à l'intérieur du biomatériau.

Les produits TecnoSS® sont conformes aux normes de qualité les plus exigeantes comme les normes ISO 10993, ISO 13485 (organisme notifié Kiwa Cermet), 93/42/CEE (organisme notifié CE 0373).

www.osteobiol.com

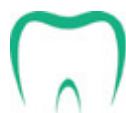TecnoSS® Dental

Via Torino, 23
10044 Pianezza (TO) | Italy
Tel +39 011 9682823
Fax +39 011 9787577
info@tecnoSS-dental.com

www.osteobiol.com

International Sales & Marketing

DISTRIBUÉ PAR



PRED

Laboratoires PRED
79, avenue Aristide Briand
94118 Arcueil Cedex

Tél. : 01 41 98 34 01
Fax : 01 41 98 34 11
info@pred.fr

